

術後補助療法の検討

たちてんウェブカン
2009.10.15 (木)

後期高齢者の術後補助療法は？

症例1 79歳 女性

- Breast (It): 乳房全摘+リンパ節郭清
- invasive ductal carcinoma (solid-tubular ca.)
- pT2, ly+, v-, pn-
- Lymph node: metastasis, 7/7, リンパ節転移巣7mm
- ER: 1%以下, PgR: 0%, Hercep test: スコア1+
- 核異型度: Grade 3 Ki 67 LI 23.2%
- 組織学的腫瘍の広がり 45x75mm、浸潤径 18x30mm

PS1 (HTにて内服中)、血液生化学:異常なし
EF 73%、BSA1.20

この症例に対する補助療法は？

- 化学療法は必要か？
- レジメンは？

症例1

Patient and Tumor Information

Age:

Co-morbidity:

ER Status:

Her2 Status:

Histologic Grade:

Tumor Size:

Positive Nodes:

Select Endpoint:

10 Year Risk: %

Adjuvant Therapy Effectiveness

Hormonal Therapy Used:

No Additional Therapy

13 out of 100 women are alive in 10 years
 59 out of 100 women die due to breast cancer
 28 out of 100 women die of other causes

Hormonal Therapy:

0 out of 100 women are alive and without relapse because of therapy

Chemotherapy:

9 out of 100 women are alive and without relapse because of therapy

Combined Therapy:

9 out of 100 women are alive and without relapse because of therapy

My opinion

- 79歳と高齢ではあるが、PSもいいので AC→weeklyTXL→胸壁・鎖骨上照射。
- AC(60/600)で行ったが、initial doseとしてはいいのか？

後期高齢者に化学療法は不要か？

- 日本人女性平均寿命：86.05歳（2008）

➡ 日本人女性の平均余命

- 75歳：15.1年
- 80歳：11.4年
- 85歳：8.2年

（厚生労働省簡易生命表）

症例2 81歳 女性

- Breast (rt): 乳房全摘+リンパ節郭清
- invasive ductal carcinoma (solid-tubular ca.)
- pT4b, ly+, sly+,v±, pn-
- Lymph node: metasitasis, 16/20, リンパ節転移巣30mm
- ER: 50%以上, PgR: 10-50%, Hercep test: スコア1+
- 核異型度: Grade 3 Ki 67 LI 28.6%
- 組織学的腫瘍の広がり 45x48mm、浸潤径 45x48mm

PS1 (HT・HLにて内服中)、血液生化学:異常なし
EF65%、独居者

この症例に対する補助療法は？

- 化学療法は必要か？
- レジメンは？

症例2

Patient and Tumor Information

Age:

Co-morbidity:

ER Status:

Her2 Status:

Histologic Grade:

Tumor Size:

Positive Nodes:

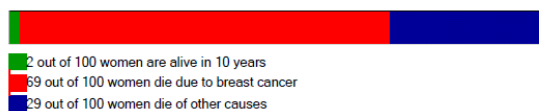Select Endpoint:

10 Year Risk: %

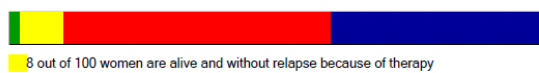
Adjuvant Therapy Effectiveness

Hormonal Therapy Used:

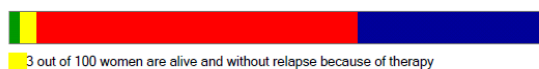
No Additional Therapy



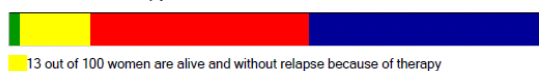
Hormonal Therapy:



Chemotherapy:



Combined Therapy:



My opinion

- 81歳。ホルモン受容体は陽性でありホルモン療法がベースになるが、advanced caseであり化学療法も必要と思われる。
- PSも1。 AC followed by w-TXL(TC)→ AI+胸壁・鎖骨上照射。

症例3 81歳 女性

- Breast (It): 乳房全摘+リンパ節郭清
- invasive ductal carcinoma (scirrhous ca.)
- pT2, ly+, v-, pn-
- Lymph node: metastasis, 8/15, リンパ節転移巣 17mm
- ER: 1-10%, PgR: 0%, Hercep test: スコア3+
- 核異型度: Grade 2
- 組織学的腫瘍の広がり 22x15mm、浸潤径 22x15mm

PS1~2 (HT、DMIにて内服中)、血液生化学:異常なし
EF: 76% 離島で独居

この症例に対する補助療法は？

- 化学療法は必要か？
- レジメンは？

症例3

Patient and Tumor Information

Age:

Co-morbidity:

ER Status:

Her2 Status:

Histologic Grade:

Tumor Size:

Positive Nodes:

Select Endpoint:

10 Year Risk: % PFIC

Adjuvant Therapy Effectiveness

Hormonal Therapy Used:

No Additional Therapy



Hormonal Therapy:



Chemotherapy:



Combined Therapy:



My opinion

- HER2 typeであり、リンパ節転移も8個。当然、全身化学療法が必要。
- レジメンはAC(TC)→ハーセプチン→胸壁・鎖骨上照射は行う。

Weekly TXLまで行いたいですが、離島(当院まで船と電車で2~3時間)で毎週来院するのは大変。近くの診療所にて採血、G-CSFは可能と思われる。

この症例の術後補助療法は？

症例4 49歳 閉経前

- Breast (Rt): 乳房全摘+リンパ節郭清
- invasive ductal carcinoma (papillotubular ca)
- pT1c, ly+, v-, pn-
- Lymph node: metastasis, 3/16, リンパ節転移巣 17mm
- ER: 90%以上, PgR: 90%以上, Hercep test: スコア1+
- 核異型度: Grade 2 Ki 67 LI 8.3%
- 組織学的腫瘍の広がり 60x65mm、浸潤径 18x10mm

この症例に対する補助療法は？

- 本当に化学療法は必要か？
- ではレジメンは？
- LH-Rh+TAMという選択肢はないのか？

症例4

Patient and Tumor Information

Age:

Co-morbidity:

ER Status:

Her2 Status:

Histologic Grade:

Tumor Size:

Positive Nodes:

Select Endpoint:

10 Year Risk: %

Adjuvant Therapy Effectiveness

Hormonal Therapy Used:

No Additional Therapy



34 out of 100 women are alive in 10 years
 34 out of 100 women die due to breast cancer
 2 out of 100 women die of other causes

Hormonal Therapy:



12 out of 100 women are alive and without relapse because of therapy

Chemotherapy:



15 out of 100 women are alive and without relapse because of therapy

Combined Therapy:



22 out of 100 women are alive and without relapse because of therapy

My opinion

- 問題はリンパ節転移が3個のみ。
- **St.Gallen2009での化学・内分泌療法の相対的適応となる因子はなし**
- LuminalAであり増殖マーカーも低値。
- AC→TAMを選択したい。

症例5 68歳 閉経後

- Breast (Rt): 乳房温存+リンパ節郭清
- invasive ductal carcinoma (scirrhous ca)
- pT2, ly+, v-, pn+
- Lymph node: metastasis, 4/7, リンパ節転移巣 5mm
- ER: 90%以上, PgR: 90%以上, Hercep test: スコア1+
- 核異型度: Grade 1 Ki 67 LI 6%
- 組織学的腫瘍の広がり 21x15mm、浸潤径 21x15mm

この症例に対する補助療法は？

- ズバリ化学療法のレジメンは？
- もし、リンパ節転移が3個であれば？

症例5

Patient and Tumor Information

Age:

Co-morbidity:

ER Status:

Her2 Status:

Histologic Grade:

Tumor Size:

Positive Nodes:

Select Endpoint:

10 Year Risk: %

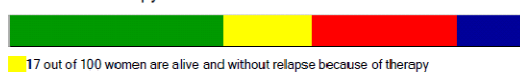
Adjuvant Therapy Effectiveness

Hormonal Therapy Used:

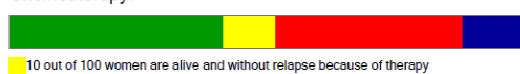No Additional Therapy



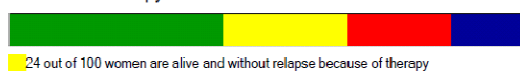
Hormonal Therapy:



Chemotherapy:



Combined Therapy:



My opinion

- リスク因子はリンパ節転移が4個のみであり、AC→AI+乳房照射

ありがとうございました