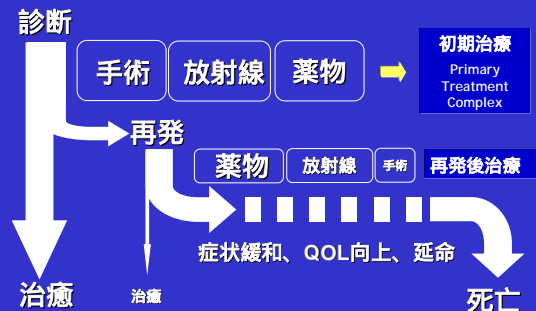


sanofi aventis
腫瘍学勉強会
2005年4月25日 (月曜日)

がんの治療総論 (外科治療、放射線治療、薬物療法を目指すもの)

渡辺 亨
twatanab@oncoloplan.com
渡辺内科医院 / 浜松オンコロジーセンター
http://www.oncoloplan.com

乳がん診療概観



がんの治療 (1)

診断直後の治療 「初期治療」

治癒できる可能性のある患者を見定めて確実に治癒をめざす。
治癒できる可能性がない場合、延命、症状緩和、QOL向上をめざす。

再発後の治療 「再発後治療」

延命、症状緩和、QOL向上をめざす。

がんの治療 (2)

curative treatment

cure: 治癒

curative: 治癒をめざした、病気を治す

curative surgery: 病気を治す治療

palliative treatment

palliate: ...を一時的にいやす〔和らげる〕

palliation: 症状緩和

palliative treatment: 緩和治療

がんの治療 (3)

緩和医療

palliative medicine, palliative treatment, palliative care

よく間違われるのは「緩和医療イコール終末期医療」、でもそれはちがう。

症状を和らげることは医療の基本であり、curative treatmentの際にも症状緩和は重要である。

終末期医療 terminal care

死を迎える時期（臨終）の医療、症状の緩和のみならず、精神的、社会的サポートも重要である。

がんの治療 (4)

局所治療

外科手術 病変部を切除する。

治癒をめざした治療

病変と周辺の正常組織を含めて切除する。

症状緩和を旨とした治療

出血、感染、疼痛のある場合、局所コントロールを目的とした外科手術の適応がある。

放射線照射 病変部に高エネルギー放射線を照射する

治癒を旨とした治療 (例:)

症状緩和を旨とした治療 (例:)

放射線療法 (1)

- 種類：
- α線：ヘリウムの原子核の流れ
 - β線：電子の流れ（電子線）
 - γ線：光子の流れ（高エネルギー）
 - X線：

これらの「エネルギー線」が物質を構成している分子、原子の間を通り抜ける、あるいはぶつかる

放射線療法 (2)

放射線による効果

DNA二重らせんを切断することによる。分裂期に入った細胞は、二重らせんがほどけかかっているため、放射線によるダメージを受けやすい。

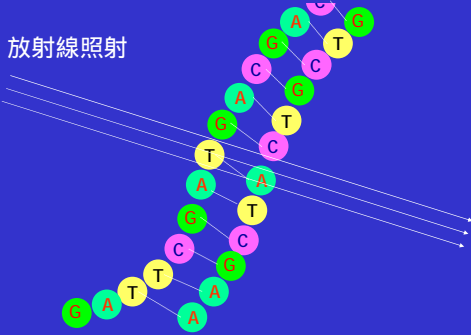
分裂期にある細胞の割合

がん細胞 > 正常細胞

その結果、がん細胞にダメージが、よりつよい。

放射線療法 (3)

放射線照射



放射線療法 (4)

外照射

コバルト60：コバルト（原子番号27、原子量58.93の鉄族に属する金属元素）の人工放射性核種の一つ。製法はコバルトを中性子照射することにより容易に得られ、また適当な形に加工できる。線源として使用。半減期は5.27年で長期の使用に耐える。

直線型加速器 (Linear Accelerator)
高エネルギーX線を発生する。



放射線療法 (5)

直線型加速器 (Linear Accelerator)
高エネルギーX線を発生する。



乳癌の転移・再発



がん薬物療法の効果

A 治療が期待できる

睾丸腫瘍、急性白血病、非ホジキンリンパ腫（中・高悪性度）
ホジキン病、絨毛癌

B 延命が期待できる

乳癌、卵巣癌、小細胞肺癌、多発性骨髄腫、慢性骨髄性白血病
非ホジキンリンパ腫（低悪性度）

C QOL改善が期待できる

非小細胞肺癌、食道癌、胃癌、大腸癌、膵癌、前立腺癌、頭頸部癌
軟部組織肉腫、骨肉腫、膀胱癌、子宮頸癌、子宮体癌

D 効果は不十分

脳腫瘍、悪性黒色腫、腎癌、肝癌、甲状腺癌

がん診療レジデントマニュアル（第3版） 医学書院

全身治療

おろかなオウム真理教による地下鉄サリン事件と国松警察庁
長官狙撃事件を比較しがんの全身治療を考える

事件名	方法	対象への影響	周辺への影響
地下鉄サリン事件	毒をばらまく	あり	あり
国松長官狙撃事件	狙いを定める	あり	なし

全身治療

分子標的治療
molecular targeting therapy

細胞毒性化学療法
cytotoxic chemotherapy

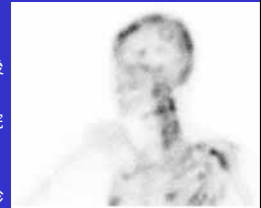
症例1

54才女性

45才時、A中央病院にて右乳癌手術。術後薬物療法なし。

53才時、腰・背部痛出現、近くの整骨院でマッサージと電気をかけていた。

54才時、腰痛増強し同時期に腹満感、口渇、終日むかつき出現。S市立病院受診高カルシウム血症指摘され緊急入院し点滴治療を受けた。退院後、A中央病院を受診したが、当時の担当医が移動しており外科外来担当医から国立がんセンター受診を勧められた。



広範な溶骨性転移
肝臓、肺、体表リンパ節、皮膚等には転移なく
「骨のみ転移症例」と診断

症例1

臨床医の思考過程

無病期間（手術から再発までの期間）は約10年と長い
しかも骨のみ、内臓転移なし

おとなしく増殖のゆっくりしたタイプ
高分化度・低悪性度であることが推察される

ホルモンが効きそう

疼痛対策、骨折の可能性評価後、全身治療に着手

A中央病院に原発病巣の未染標本12枚依頼

症例1

検査結果と治療選択

(病理検査結果)

浸潤性乳管癌、充実腺管癌、核異形度 grade 2
ER (++), PgR (++), HER2 (-)

(治療選択)

アロマターゼ阻害薬「アリミデックス」1日1錠内服
リン酸化合物「アレディア」90mg/月 点滴

(転帰)

骨転移改善し疼痛消失
約16ヶ月にわたり効果継続中。

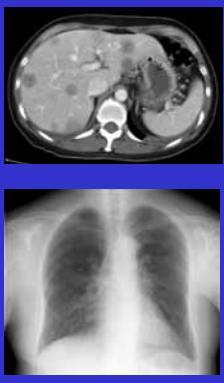
症例2

42才女性

K大学病院にて左乳房温存術。
 浸潤性乳管癌、腋窩リンパ節転移陽性(4/12)
 ER (-), PgR (-) (EIA)。CAF(シクロフォファミド、
 アドリアミン、フルボキサール) 6サイクル実施 (約5ヶ月)

CAF終了後に実施した腹部超音波検査で肝臓
 に影があると。諸検査の結果、乳癌の肝転移
 と診断された。乾性咳嗽頻発で不眠。
 本人の希望で国立がんセンター中央病院受診

多発肝転移、小結節性肺転移
 骨、体表リンパ節、皮膚等には転移なし。



症例2

臨床医の思考過程

無病期間は極めて短い
 肝臓、肺に多発転移、症状を伴っている。
 かなりアグレッシブなタイプであり
 低分化度・高悪性度

ホルモンは効かないはず。
 HER2は陽性の可能性は高い。

治療開始を急ぐが、ハーセプチンの適応は不明。
 K大学病院に原発病巣の未染標本12枚提供を依頼

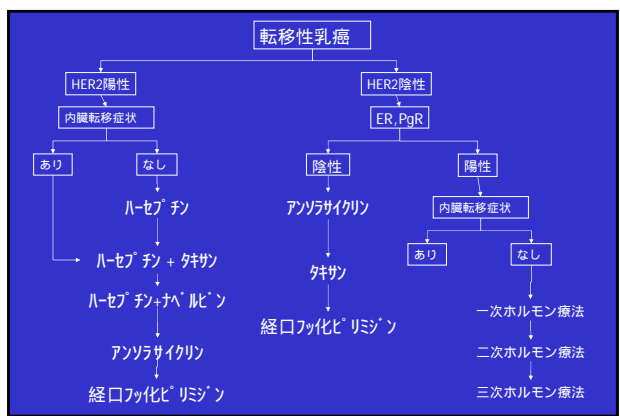
症例2

検査結果と治療選択

(病理検査結果)
 浸潤性乳管癌、硬癌、核異形度 grade 3
 ER (-), PgR (-), HER2 (2+)

FISH法によるHER2遺伝子増幅検査 5.3倍

(治療選択)
 taxol 120 mg/weekを開始し3週目にHER2 statusが
 判明したので4週目からtaxolにHERCEPTIN
 150mg/weekを上乗せして継続




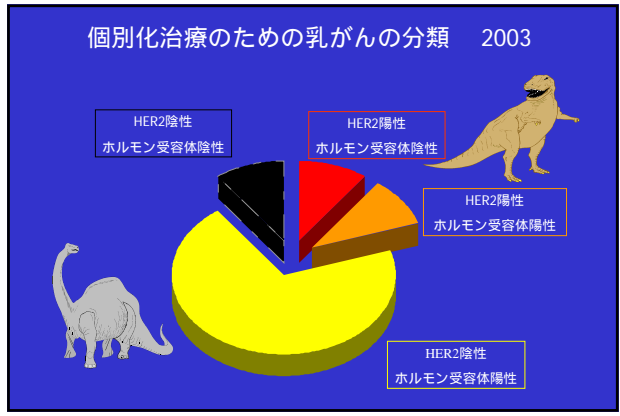
症例2

転帰

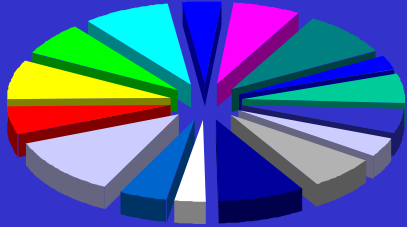
治療開始し2-3週目には完全に咳がとまった。
 2ヶ月後のCTでは、肺、肝臓に転移は、大幅
 に縮小。

15ヶ月間、無増悪、無症状の状態
 であったが、右上下肢の不全麻痺
 と頭痛が出現したため、脳転移を
 疑い、MRI撮影。

HERCEPTINは血液・脳関門を
 通過できないと言われている。

個別化治療のためのがんの分類 20XX



次回の講義
2005年5月10日(火曜日)

がんの標準的治療とは何か
- がん医療とEBMを考える -