

Case 4

- 56歳閉経後。乳頭浸潤を認める3.5cmの腫瘍あり。
CNBにて浸潤性乳管癌、ER8, PgR8, HER2(1+), G1。
N(-)であったため、治療前センチネルリンパ節生検施行
したところ、n+(4/4)であった。4ヶ月後に息子の結
婚式を控えており、脱毛のない術前ホルモン療法を強く
希望されたため、AI6ヶ月投与。術後に化学療法を行う
ことに同意されていた。手術 (Bt+AX) 施行。
pCR(DCISのみ残存)、n-(0/12)。

ホルモン療法のみ vs 化学療法→ホルモン療法

Case 4

- 56歳閉経後。乳頭浸潤を認める3.5cmの腫瘍あり。
CNBにて浸潤性乳管癌、ER8, PgR8, HER2(1+), G1。
N(-)であったため、治療前センチネルリンパ節生検施行
したところ、n+(4/4)であった。4ヶ月後に息子の結
婚式を控えており、脱毛のない術前ホルモン療法を強く
希望されたため、AI6ヶ月投与。術後に化学療法を行う
ことに同意されていた。手術 (Bt+AX) 施行。
pCR(DCISのみ残存)、n-(0/12)。

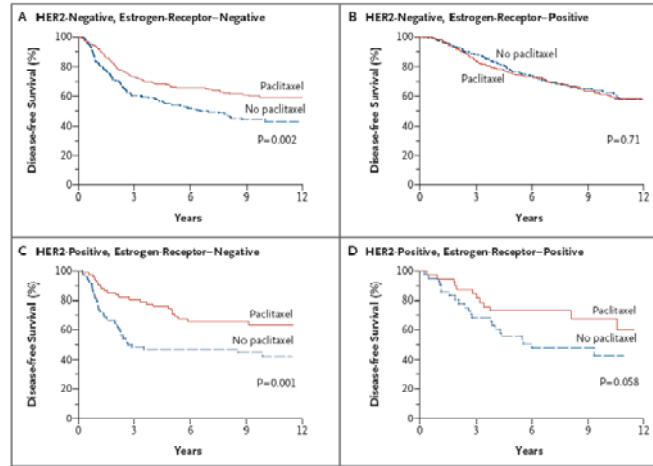
ホルモン療法のみ vs 化学療法→ホルモン療法

PSTでpCR症例は予後良好

- 術前化学療法でpCRが得られた症例では、予後が良い
- 術前内分泌療法でpCRになった症例にも、この結果は適応可能と考えられる。

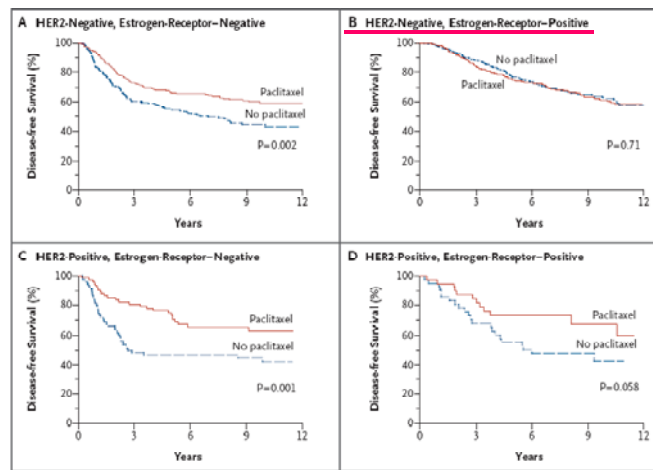
ER陽性・HER2陰性乳癌に
化学療法の上乗せ効果は乏しい

ER陽性・HER2陰性乳癌に paclitaxelの上乗せ効果は乏しい



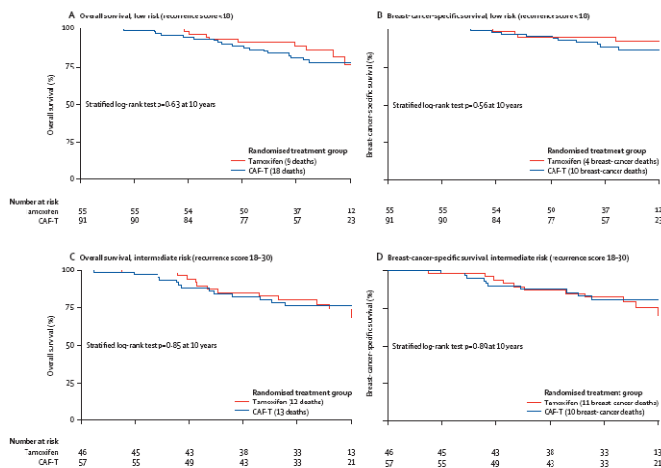
CALGB9344

ER陽性・HER2陰性乳癌に paclitaxelの上乗せ効果は乏しい



CALGB9344

low recurrence score乳癌に CAF療法の上乗せ効果は乏しい



SWOG8814/INT0100

まとめ

- pCR→予後良好と予測される
- ER 8, PR 8, HER2 1+, grade 1→liminal A?
- n 4/16でも、化学療法の上乗せ効果は乏しい

まとめ

- pCR→予後良好と予測される
- ER 8, PR 8, HER2 1+, grade 1→liminal A?
- n 4/16でも、化学療法の上乗せ効果は乏しい



ホルモン療法のみ